

Abscesos suprarrenales bilaterales en un recién nacido

Dres. Adriana Gobaira ¹, Silvia Dubra ¹, Gabriela Bacile ², Luis Martínez Arroyo ³

Resumen

La hemorragia suprarrenal bilateral es una entidad rara en recién nacidos y lactantes pequeños. Sus factores predisponentes son el traumatismo obstétrico, la hipoxia-isquemia perinatal, la sepsis y las alteraciones de la coagulación. Una evolución posible es la formación de abscesos, sobre todo cuando hay un componente infeccioso en su desarrollo.

La persistencia de leucocitosis y marcadores inflamatorios elevados en el contexto de una sepsis con compromiso hipóxico-isquémico perinatal nos debe hacer pensar, como posibilidad diagnóstica, en la evolución a absceso de una hemorragia suprarrenal. La ecografía, en primer lugar, y la tomografía de abdomen para evaluación quirúrgica son las técnicas diagnósticas de elección, obteniéndose la confirmación mediante la punción de masas suprarrenales.

El tratamiento mediante la colocación de drenajes percutáneos bajo guía ecográfica o la resección quirúrgica son la terapéutica de elección, junto a la administración de antibióticos intravenosos adecuados a la sensibilidad del germen.

Presentamos el caso clínico de un paciente con abscesos suprarrenales bilaterales en el contexto de una sepsis connatal por Escherichia coli con compromiso hipóxico-isquémico severo. Se revisan los principales aspectos etiológicos, diagnósticos y terapéuticos de esta entidad.

Palabras clave: GLÁNDULAS SUPRARRENALES
ABSCESSO
HEMORRAGIA
INFECCIONES POR ESCHERICHIA COLI
RECIÉN NACIDO

Summary

Bilateral suprarenal bleeding is a rare disease in the newborn and young infant. Obstetric trauma, perinatal hypoxic-ischemic syndrome, sepsis and coagulopathy disorders are predisposing factors. Sometimes an abscess forms if an infection is present since the beginning.

A possible complication in patients with neonatal septicemia and hypoxic-ischemic syndrome with persistent leukocytes and inflammatory markers is suprarenal abscess.

Abdominal ultrasound and a CAT scan are needed for surgical evaluation. Percutaneous puncture of the suprarenal masses is useful in order to confirm diagnosis and etiology.

Percutaneous drainage through ultrasound or tomography should be considered as treatment, as intravenous antibiotics according to microbiological sensibility.

A case of a newborn with sepsis to Escherichia Coli with severe hypoxic-ischemic compromise complicated with bilateral suprarenal abscess is presented. Main etiologies, diagnosis and therapeutic aspects of this entity are reviewed.

Key words: ADRENAL GLANDS
ABSCESS
HEMORRHAGE
ESCHERICHIA COLI INFECTIONS
INFANT, NEWBORN

1. Médico intensivista pediátrico

2. Médico neonatólogo

3. Médico intensivista pediátrico. Jefe de Servicio.

Unidad de Cuidados Especiales Pediátricos y Neonatales (UCEPYN).

Sanatorio Modelo. Montecaseros 701. COMEPA. Paysandú

Fecha recibido: 19 de abril de 2007

Fecha aprobado: 8 de junio de 2007.

Introducción

El absceso suprarrenal en el recién nacido es una entidad extremadamente rara que puede conducir a la muerte y cuyo diagnóstico temprano permite realizar un tratamiento curativo ⁽¹⁾.

Al año 2005 se han documentado en la literatura mundial solo 32 casos de abscesos suprarrenales uni o bilaterales en recién nacidos ⁽²⁾.

Ante una masa suprarrenal, bien delimitada, hipoeoica y homogénea, el primer diagnóstico a establecer es el de hemorragia suprarrenal, entidad que aunque rara es mucho más frecuente que el absceso. La no involución clínica y ecografía de una masa diagnosticada como hemorragia suprarrenal, o su aumento de tamaño, debe hacer sospechar la existencia de un absceso suprarrenal, posiblemente secundario a la sobreinfección de la misma ⁽¹⁾.

La ultrasonografía y tomografía computada (TC) juegan un papel muy importante en el diagnóstico y manejo. El ultrasonido se recomienda como estudio inicial para evaluación de masas en la región retroperitoneal. La TC es el estudio de elección para evaluar la hemorragia adrenal y el grado de calcificación.

El abordaje terapéutico de los quistes adrenales y sus complicaciones es la punción guiada por ecografía, la resección quirúrgica está indicada cuando fracasa el drenaje por punción y, en algunos casos, se recomienda como el manejo inicial ⁽¹⁻³⁾.

Caso clínico

Fecha de nacimiento: 31 de julio de 2005. Recién nacido de sexo femenino, raza blanca. Producto de séptima gestación (un aborto, un óbito, cuatro hijos vivos), madre de 24 años, epiléptica. Embarazo no controlado, infección urinaria a las 32 semanas, por lo que ingresa al hospital para tratamiento con ampicilina intravenosa. A las 35 semanas, rotura de membranas de 48 horas de evolución, líquido amniótico claro, constatándose bradicardia fetal, se realiza cesárea de urgencia. Peso al nacer: 2.360 g, Apgar 0-2. Se realiza reanimación completa e ingresa a unidad de cuidados intensivos.

Exámenes complementarios al ingreso

Gasometría arterial: pH: 7,0; pCO₂: 52; pO₂: 52; HCO₃: 13; BE: -18.

Glicemia: 1 g/dl.

Hemograma: hemoglobina 16 g/dl; hematocrito 46% leucocitos 8.400 elementos/mm³ (neutrófilos 14%, linfocitos 78%, cayados 1%); plaquetas 241.000 elementos/mm³.

Proteína C Reactiva (PCR): 6 mg%.

CPK: 300 ng/ml (valor de referencia: 10-228); CPK-MB: 6,6 ng/ml (valor de referencia: 0,2-5,5)

Hemocultivo del ingreso: cultiva *Escherichia coli*.

Lactato: 15,7 mmol/dl.

Evolución durante la internación

Requirió asistencia ventilatoria mecánica durante 33 días, persistiendo posteriormente dependiente de O₂. Presentó un fallo hemodinámico severo desde el ingreso, realizándose una monitorización hemodinámica invasiva (presión arterial invasiva y presión venosa central). A las cinco horas de vida presentó un paro cardíaco requiriendo reanimación completa, instalando un shock séptico refractario que requirió expansión con volumen e inotrópicos para lograr estabilidad hemodinámica, suspendiéndose el apoyo inotrópico al cuarto día de vida. Desde el ingreso presentó clonias y fasciculaciones, tratado con fenobarbital. Presentó midriasis bilateral arreactiva, sin movimientos espontáneos. El EEG mostró sufrimiento cerebral difuso e intensa actividad epileptógena.

A su ingreso se comenzó tratamiento con ampicilina y gentamicina y dada la sensibilidad de *E. coli* obtenida en el hemocultivo del nacimiento se rota a cefotaxime y gentamicina al tercer día de vida, completándose tratamiento antibiótico durante 14 días. El lactato descendió a 3,8 mmol/l al tercer día de vida.

El análisis del líquido cefalorraquídeo al ingreso mostró líquido claro, proteínas 1,94 g/l, glucosa 0,70 g/l, menos de 5 elementos/mm³, siendo estéril el cultivo del mismo.

Presentó signos de severo agravo neurológico.

A su ingreso se comienza tratamiento antibiótico de acuerdo a la sensibilidad bacteriana, se constata leucocitosis y proteína C reactiva (PCR) en niveles elevados mantenidos y en ascenso sin encontrarse otro foco infeccioso.

A los 16 días de vida, presentó clínica de shock séptico con un hemograma que mostraba una leucocitosis de 30.300 glóbulos blancos con 70% de neutrófilos y cayaemia de 8%, así como una PCR de 192 mg%. Se inició triple plan de antibióticos con amikacina, cefotaxime y teicoplanina. Se realizaron hemocultivos centrales y periféricos repetidos, urocultivos, cultivo de LCR y se retiraron y cultivaron los catéteres venosos centrales siendo todos estériles. La ecografía de cadera fue normal.

Se realizó una ecografía de abdomen que mostró dos tumoraciones de contenido líquido en ambos polos renales superiores en íntimo contacto con el riñón (figuras 1 y 2). La TC de abdomen confirmó dos tumoraciones suprarrenales de límites netos y consistencia quística (figura 3).

Se realizó punción y aspiración, guiada bajo pantalla

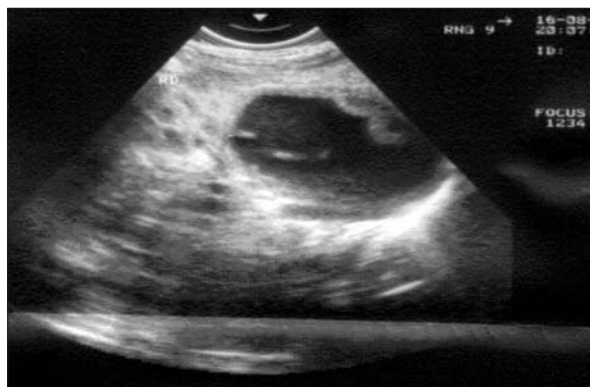

Figura 1. Tumoración quística en glándula suprarrenal derecha

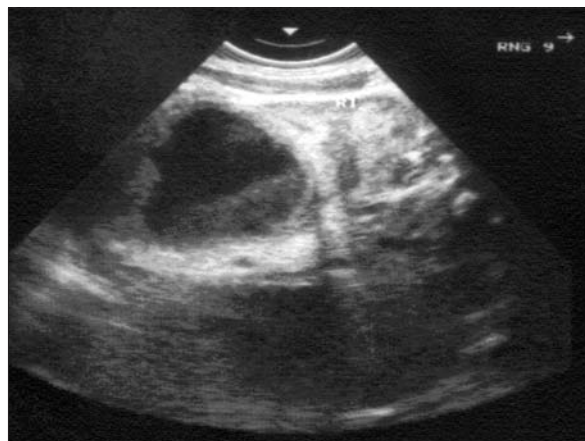

Figura 2. Tumoración quística con niveles en glándula suprarrenal izquierda

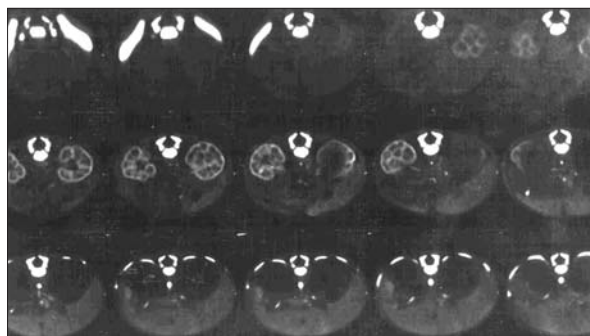


Figura 3. TAC de abdomen. Abscesos bilaterales en ambas glándulas suprarrenales

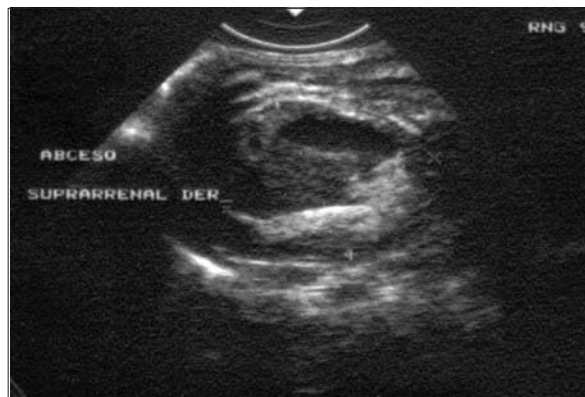

Figura 4. Absceso suprarrenal derecho con drenaje a los 7 días de evolución

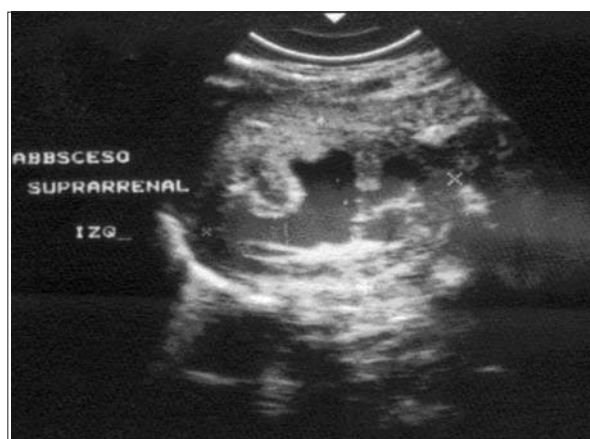

Figura 5. Absceso suprarrenal izquierdo con drenaje a los 7 días de evolución

ecográfica, de ambas tumoraciones, obteniéndose un líquido hematurulento cuyo examen citoquímico mostró abundantes pirocitos y leucocitos en un sedimento marcadamente puriforme, con LDH de 6.600 UI/l; el

cultivo desarrolló *Escherichia coli* con igual sensibilidad en el antibiograma a la obtenida en el hemocultivo del ingreso.

Se colocaron drenajes percutáneos en ambas tumoraciones durante 8 días, evidenciándose una reducción del tamaño en controles ecográficos seriados, con una buena evolución posterior y resolución del proceso infeccioso (figuras 4 y 5).

Para evaluar la función suprarrenal se realizó determinación de cortisol sérico por radioinmuno ensayo, cuyos valores en ciclo circadiano fueron normales (23,05 ug/dl hora 8.00 y 20,23 ug/dl hora 18.00). La función renal estaba conservada. No presentó alteraciones electrolíticas ni hemodinámicas que sugirieran insuficiencia suprarrenal, por lo que no se realizó tratamiento sustitutivo.

Los diagnósticos al egreso fueron: encefalopatía hipóxico-isquémica severa, sepsis connatal a *Escherichia*

coli, con shock séptico refractario, abscesos suprarrenales bilaterales.

Se otorgó el alta al Servicio de neonatología del hospital de Paysandú a los 38 días de vida, dependiente de oxígeno y con afectación neurológica severa, que requería alimentación por sonda nasogástrica. Falleció posteriormente en dicho servicio a los 42 días de vida por cuadro de cianosis y aspiración de leche durante la alimentación con sonda. No se autorizó la necropsia.

Discusión

En el período neonatal el absceso suprarrenal es una entidad de difícil diagnóstico debido a la rareza de esta enfermedad. La detección temprana del absceso puede salvar la vida del recién nacido y evitar la extensión de la supuración a órganos vecinos⁽¹⁾. La hemorragia suprarrenal bilateral es una entidad muy poco frecuente en recién nacidos y lactantes menores. Las causas pueden ser clasificadas en cinco categorías: a) traumatismo obstétrico; b) diátesis hemorrágica o coagulopatía; c) estrés neonatal; d) tumor suprarrenal subyacente; e) enfermedad idiopática⁽³⁾.

Se han propuesto dos teorías sobre el desarrollo del absceso adrenal neonatal: la primera, que bacterias por vía hematógena anidarían en una glándula adrenal sana, la segunda propone que en un neonato con hemorragia adrenal subsecuentemente se formaría un absceso⁽⁴⁾.

La hemorragia adrenal, una vez establecida, puede organizarse formando una pared fibrosa con depósitos cálcicos, o sea un pseudo quiste, o infectarse dando lugar al absceso que se caracteriza histológicamente por una pared fibrosa que incorpora tejido adrenal normal, células inflamatorias, áreas de calcificación y un contenido purulento⁽⁵⁾.

El parto traumático y la infección materna son antecedentes perinatales frecuentemente documentados en estos casos. Los gérmenes implicados son los que forman parte de la flora bacteriana del canal vaginal: estreptococo del grupo B, *Escherichia coli*, bacteroides y *Staphylococcus aureus*, echovirus y virus del herpes simples; de hecho, cualquier germen capaz de producir una sepsis en un recién nacido puede ser el responsable^(1,4,5).

En este paciente los antecedentes perinatales coinciden con la bibliografía en los que la hipoxia-isquemia y la sepsis connatal predisponen a la hemorragia suprarrenal en el momento del parto. En esta hemorragia, los gérmenes que provocaron la contaminación fetal y la bacteriemia neonatal encontraron un lugar idóneo para anidar y crecer. El tratamiento antibiótico establecido consiguió una mejoría inicial pero no evitó la formación del absceso.

La forma de presentación más frecuente es como una masa abdominal, evidenciada a las dos o tres semanas de vida y que se acompaña de fiebre, afectación del estado general y leucocitosis; otros síntomas descritos son ictericia, vómitos, irritabilidad, opistótonos o elementos de insuficiencia suprarrenal. En los casos en que la fiebre y la leucocitosis condujeron al diagnóstico de sepsis, el tratamiento antibiótico se acompañó de una evolución tórpida, desde el punto de vista clínico y analítico^(1,3).

La determinación de la PCR, reactante de fase aguda, es un indicador indirecto muy sensible de infección en el recién nacido. Su medición seriada es usada en la determinación de la duración del tratamiento antibiótico. La elevación de los niveles de la PCR en los niños es un marcador que no debe ser ignorado⁽⁶⁾. En nuestro paciente fue la guía que nos obligó a buscar la existencia de esta complicación, puesto que su severo agravo encefálico impedía reconocer otros signos más específicos y aunque se realizaron relevos bacteriológicos repetidos buscando un foco infeccioso oculto, todos los cultivos de sangre, orina y LCR fueron estériles, dado que la infección se encontraba encapsulada a nivel suprarrenal.

En el diagnóstico diferencial de los abscesos suprarrenales se incluyen la hemorragia suprarrenal, quistes, neuroblastoma, tumor de Wilms, duplicación renal con dilatación e hidronefrosis^(1,2,4,5,7).

Los estudios complementarios para realizar el diagnóstico incluyen: la ultrasonografía que se recomienda como el estudio inicial y en muchos casos puede confirmar el diagnóstico; la TC y la resonancia magnética nuclear son ideales para situar masas lesionales, distinguir masas sólidas de quísticas y realizar un diagnóstico integral⁽²⁻⁴⁾. La pielografía intravenosa puede ser útil en el caso de no contar con estas técnicas de imagen para confirmar la localización y naturaleza de la tumoración. Con esta técnica se evidencia frecuentemente un desplazamiento del riñón hacia abajo y hacia fuera, pudiendo existir una compresión de los cálices superiores. Esta imagen se puede dar también en el neuroblastoma por lo que es necesario hacer una determinación de ácido vanilmandélico y catecolaminas en orina y recurrir a la práctica de una arteriografía para ver la avascularización de la masa^(4,5,7).

En nuestro paciente el diagnóstico se realizó por ecografía y tomografía computada, así como por el aislamiento en el material extraído en la punción el mismo germen del nacimiento, con igual sensibilidad antibiótica, que no había sido erradicado con el tratamiento antibiótico.

El tratamiento del absceso suprarrenal es quirúrgico, con incisión y drenaje o resección del absceso. El tratamiento antibiótico aislado del absceso suprarrenal es insuficiente⁽¹⁾. Algunos autores recomiendan el abordaje

quirúrgico de inicio, al considerar que el retraso de la cirugía puede ser fatal, además se han reportado en la literatura casos de hemorragia retroperitoneal masiva. Sin embargo, hay quienes sugieren que el drenaje por punción guiada por ultrasonido puede ser suficiente. El tratamiento se basa en realizar punciones evacuadoras, pero cuando éstas fracasan y el absceso persiste es preferible la resección quirúrgica^(2,3,4,8). Le Pointe y colaboradores recomiendan como tratamiento definitivo del absceso suprarrenal el drenaje y aspiración con cobertura antibiótica y controles repetidos ecográficos hasta que la glándula recupere el tamaño normal^(4,8). En nuestro paciente, la punción percutánea y la colocación de drenaje llevó a la resolución del mismo.

Debe valorarse el inicio de la terapia hormonal de sustitución, principalmente con esteroides, cuando se realizan resecciones de quistes suprarrenales bilaterales, para prevenir crisis adrenales, ya que es difícil valorar desde el punto de vista quirúrgico, la cantidad de tejido funcional residual. Además está bien establecido que existe la posibilidad de presentarse esta complicación, debido a que en situaciones de estrés aumentan los requerimientos, aunque en la gran mayoría de los casos no existió insuficiencia suprarrenal ni necesidad de tratamiento sustitutivo⁽³⁾, tal y como ocurrió en nuestro caso.

Este paciente, si bien se logró la curación del proceso infeccioso, falleció posteriormente por una complicación de su encefalopatía hipóxico-isquémica severa.

Reconocimientos

A las Dras. Cristina Hernández y Betina Cocchi por la ayuda técnica y sus consejos sobre el trabajo.

Referencias bibliográficas

1. **Torres Simón JM, Figueras Aloy J, Villanova Juanola JM, Parri Ferrandis FJ, Perich Alsina J.** Absceso suprarrenal en el recién nacido. *An Esp Pediatr* 1989; 31(6): 601-2.
2. **Arena F, Romeo C, Manganaro A, Centorrino A, Basile M, Arena S, et al.** Bilateral neonatal adrenal abscess. Report of two cases and review of the literature. *Pediatr Med Chir* 2003; 25(3): 185-9.
3. **Moro Bayón C, Méndez Méndez J, Sobrino Gonzalez A, Antuña García MJ, Pueyo Landa I, Rodríguez Vigil E.** Abscesos suprarrenales en el recién nacido. *An Esp Pediatr* 1982; 16(2): 181-3.
4. **Blankenship WJ, Bogren H, Stadalnik RC, Vitale DE.** Suprarrenal Abscess in the Neonate: A Case Report and Review of Diagnosis and Management. *Pediatrics* 1975; 55(2): 239-42.
5. **Mondor C, Gauthier M, Garel L, Filiatrault D, Grignon A.** Neurosurgical Management of Neonatal Adrenal Abscess. *J Pediatr Surg* 1988; 23(11): 1048-60.
6. **Debnath PR, Tripathi RK, Gupta AK, Chadha R, Choudhury SR.** Bilateral adrenal abscess in a neonate. *Indian J Pediatr* 2005; 72(2): 169-71.
7. **Martínez CA, Martínez D, Rosales GM, Martínez JG, Zapata H.** Abscesos adrenales bilaterales en un recién nacido. *Rev Mex Pediatr* 2001; 6(68): 244-7.
8. **Ratnavel N, Farrer K, Sharland M, Chakraborty R.** Neonatal adrenal abscess revisited: the importance of raised inflammatory markers. *Ann Trop Paediatr* 2005; 25(1): 63-6.

Correspondencia: Dr. Luis Martínez Arroyo
Tacuarembó 725. 60000. Paysandú, Uruguay
Correo electrónico: lmarroyo@adinet.com.uy